②その他（カテーテル破損や、胃壁の損傷、出血などなど・・・）

揖斐厚生病院 内科　西脇伸二

2023 年 4 月 1 日改訂

腹腔内誤挿入を除くカテーテル交換時の合併症を、その原因により表１に分類する。
以下それぞれの合併症について解説する。

表1　カテーテル交換に関連した合併症

1. カテーテルやオブチュレーター、ガイドワイヤーに起因するもの
出血
気腹
胃壁穿孔・穿通
胃粘膜損傷
カテーテル破損
カテーテル抜去困難
2. 内部バンパーの回収に起因するもの
食道損傷・穿孔
消化管閉塞・穿孔
肺炎
3. 造設時の合併症に起因するもの
結腸誤挿入
空気塞栓症

1. カテーテルやオブチュレーター、ガイドワイヤーに起因するもの

1.1　出血

カテーテル交換において出血をきたすことはまれではない。特にバンパー型カテーテルを経皮的に抜去する際、少量の出血をきたすことは通常である。合併症の範疇に入れるべき出血は、輸血あるいは何らかの止血処置を必要とする症例である。出血部位を同定することは重要であり、緊急内視鏡をおこなった際カテーテルを経皮的に動かして、バンパー下の粘膜面をよく観察する必要がある。バンパーの下あるいはバンパー辺縁の胃粘膜に出血点が認められた場合は、通常の内視鏡的止血処置を行う（図１）。出血点が認められず瘻孔から出血をきたしている場合は、内部バンパーと外部ストッパーの間で瘻孔を圧迫止血する。

我々が経験したカテーテル交換に伴った出血例はいずれも抗血小板剤または抗凝固剤を投与中の症例であった [1)]。それらの薬剤を投与している症例や出血傾向のある症例のカテーテル交換をする際は、経皮的な交換ではなく内視鏡的な交換（バンパーを内視鏡的に回収）を行う、バンパー型ではなくバルーン型のカテーテルを用いる、などの配慮が必要と思われる。

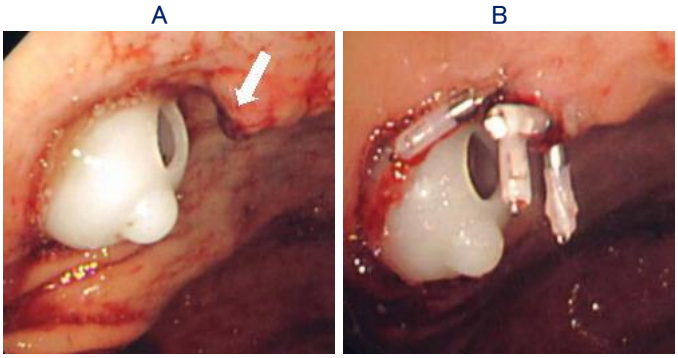

図1　交換時の出血例
ボストン社製 Button を経皮的に交換しその 3 時間後に吐血。本例はアスピリン投与中であった。
A:　緊急内視鏡にてバンパー辺縁の粘膜に露出血管を認めた（矢印）。
B:　止血クリップにて内視鏡的止血を施行した。

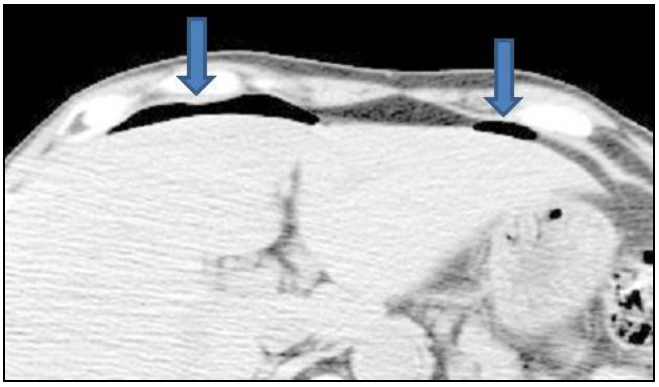

図2　交換後の気腹例
腹部 CT 検査で矢印の部位に遊離ガスが認められた。

1.2　気腹

交換時に瘻孔が損傷し、気腹をきたすことがある（図２）。胃液や栄養剤が腹腔内に漏れない限り重篤化することはない。気腹量が多く腹部膨満感が強い場合は経皮的に脱気する必要がある。腹腔内の遊離ガスの吸収には時間がかかるので、瘻孔損傷が疑われる場合に内視鏡を施行する際はCO_2送気を用いることが望ましい。

1.3　胃壁穿孔・穿通、胃粘膜損傷

再挿入したカテーテルにより胃壁の損傷や穿孔をきたしたり（図３）、交換のために挿入したガイドワイヤーが胃の粘膜を損傷することがある。穿孔や損傷部位は瘻孔部のみならず胃後壁にもおこりうる。カテーテルやガイドワイヤーの挿入には愛護的な操作が必要である。再挿入が困難と思われる症例は内視鏡下の交換を考慮する必要がある [2)]。

Copyright© 2001-2023 PDN All rights reserved.

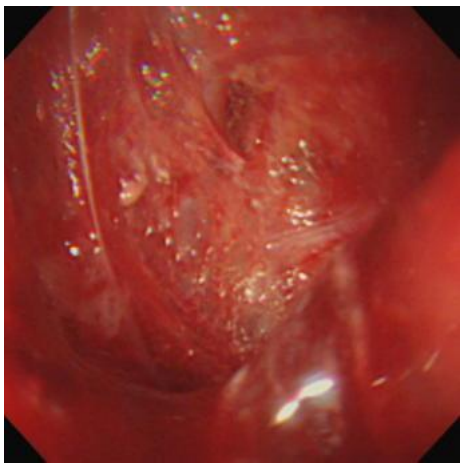

図3　胃穿孔症例
（高橋美香子氏より供与）。内部バンパーが穿通した部分の胃粘膜に深い潰瘍を形成していた。

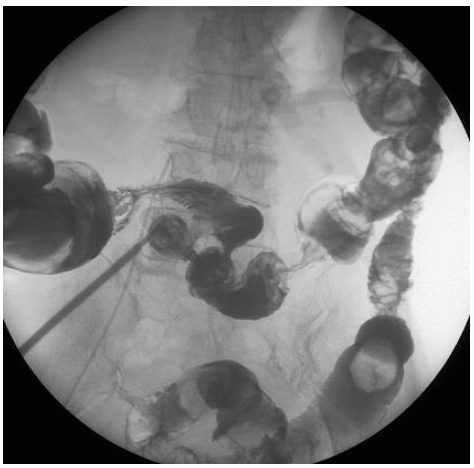

図4　交換後の結腸皮膚瘻
瘻孔造影にて横行結腸が造影された。

1.4　カテーテル破損

経皮的にカテーテルを抜去する際、あるいはオブチュレーターを用いてバンパーを伸展する時、バンパー部分が破損することがある。長期間（１年以上）交換していないカテーテルはバンパーの進展性が低下し、抜去困難となったり、抜去時に破損することがある[3)]。長期間留置されたカテーテルを抜去する時や引き抜く際に抵抗が強い場合は、カテーテルを切断し、切断された内部バンパーを内視鏡で回収する方法に変更するべきである。また、経皮的な交換が禁忌であるカテーテルもあるので、交換前にカテーテルの製品情報を確認する必要がある。バンパーが離脱し胃内に残留した場合は放置すると消化管閉塞や穿孔をきたす可能性があるので、内視鏡的に回収する必要がある[4)]。

2. 内部バンパーの回収に関連する合併症

PEG が開発された初期は、チューブの牽引や腹壁での切断により内部バンパーを胃内に残留し自然排便させていた。しかし、残留した内部バンパーにより十二指腸以下の消化管閉塞や穿孔をきたす合併症が報告され、切断したバンパーは内視鏡的に回収することが推奨されている[5)]。内視鏡的に回収する際、食道損傷や穿孔などをきたすことがあり、異物回収と同様の配慮が必要である[6)]。また回収するための内視鏡検査に伴って肺炎を発症した報告もある[4)]。

3. 造設時の合併症に伴うもの

結腸誤挿入の多くは、造設時にカテーテルが結腸を穿通していることが多い。交換時に結腸内にカテーテルが再留置され、造影検査や下痢などの症状で判明することが多い（図４）。多くはカテーテルを抜去するだけで結腸皮膚瘻は自然閉鎖することが多いが、まれに瘻孔が閉鎖せず内視鏡や外科的な瘻孔閉鎖を要することがある[7)]。また肝臓を穿通して造設し、交換時に空気塞栓症を来したという報告例がある[8)]。

文献

1) Nishiwaki S, Araki H, Takada J, et al: Clinical investigation of upper gastrointestinal hemorrhage after percutaneous endoscopic gastrostomy. *Dig Endosc.* 22: 180-185, 2010
(PEG 施行後の出血例の検討)

2) 永原央、西口幸雄、高橋美香子、ほか：(倉敏郎、高橋美香子、編)：PEG のトラブル A to Z, PEG ドクターズネットワーク、東京、p54-57, 2009

3) 丸山道夫、高橋美香子、笠原児朗：(倉敏郎、高橋美香子、編)：PEG のトラブル A to Z, PEG ドクターズネットワーク、東京、p60-62, 2009

4) 西口幸雄、関西 PEG・栄養研究会：関西地区でのアンケート結果からみたカテーテル交換. 在宅医療と内視鏡治療. 14: 14-21, 2010.

5) Coventry BJ, Karatassas A, Gower L, et al: Intestinal passage of the PEG end-piece: is it safe? *J Gastroenterol Hepatol.* 9: 311-313, 1994.
(内部バンパーの自然排出に関する安全性の検討)

6) Kenigsberg K, Levenbrown J: Esophageal perforation secondary to gastrostomy tube replacement. *J Pediatr Surg.* 21: 946-947, 1986.
(内部バンパーの回収時の食道穿孔の症例報告)

7) Friedmann R, Feldman H, Sonnenblick M: Misplacement of percutaneously inserted gastrostomy tube into the colon: report of 6 cases and review of the literature. *JPEN J Parenter Enteral Nutr.* 31: 469-476, 2007.
(結腸内誤留置症例のレビュー)

8) McQuaid KR, Little TE: Two fatal complications related to gastrostomy "button" placement. *Gastrointest Endosc.* 38: 601-603, 1992.
(交換時の空気塞栓例の報告)

Copyright© 2001-2023 PDN All rights reserved.